臨床実習中の医学生に見つかった頸部結核性リンパ節炎の1症例

平田　結　岸部　幹　高原　幹　片山昭公
國部　勇　片田彰博　林　達哉　原渕保明
旭川医科大学　耳鼻咽喉科・頭頸部外科

One Case of Cervical Lymph Node Tuberculosis Found In a Student Doctor

Yui HIRATA, Kan KISHIBE, Miki TAKAHARA, Akihiro KATAYAMA,
Isamu KUNIBE, Akihiro KATADA, Tatsuya HAYASHI, Yasuaki HARABUCHI
Department of Otolaryngology Head and Neck Surgery, Asahikawa Medical University

We found one case of cervical lymph node tuberculosis that is a student doctor. She was 23 years old and the student of our medical school. She complained a mass at her right neck at the clinical training of the otolaryngology. We felt the elastic hard mass at her right supraclavicular fossa. The echography showed low echoic mass (28.4 × 16.1mm) in left side of her neck, and computed tomography scan showed left apical pulmonary tuberculosis. At the fine-needle aspiration cytology, we found the positive sign of Ziel-Neelsen test and PCR of tuberculosis. We used four kinds of tuberculostatics. (isoniszid, rifampicin, ethambutol, and pyrazinamide) for 6 months. After treatment, her lymph node was getting smaller, and left apical pulmonary tuberculosis disappeared. She restarted her clinical training again.

はじめに

結核性リンパ節炎の90％は頸部に出現するが，その初診時には悪性腫瘍の転移，悪性リンパ腫，または一般的な炎症性疾患が念頭に置かれ見過ごされることもある．また医療従事者は職場での結核感染のリスクが高いとされており，感染予防に対する意識を高める必要がある．

今回我々は，耳鼻咽喉科臨床実習中の医学生に頸部リンパ節腫脹を認め，精査の結果，頸部結核性リンパ節炎と診断された1症例を経験したので文献的考察を加えて報告する．

症　例

23歳女性（医学科5年生）

主　訴：右頸部腫瘤

現病歴：当科にて臨床実習を行っている際に右頸部腫瘤を自覚した．腫瘤は自発痛・圧痛を認めず，発熱などその他に症状は認めなかった．

家族歴・既往歴：特記事項はなく，結核病棟での実習は行っていない．

海外渡航歴：なし

現　症：腫瘤は右鎖骨上窩に存在し，母指頭大で，表面平滑，弾性硬であった．（Fig. 1）

血液検査所見（Table 1）：白血球4430/mlと基

準値内であったが，赤沈 32/53㎜，CRP1.08mg/dl と軽度上昇を認めたことから炎症性疾患が示唆された．また，クォンティフェロン検査は陽性で，ツベルクリン反応は強陽性であった．

画像所見：頸部超音波検査では右鎖骨上窩に内部は均一で低吸収な 28.6 × 16.1㎜大の腫瘤を認めた．（Fig. 2）胸部レントゲン写真では左肺尖部に浸潤影が認められた．（Fig. 3）

頸部～胸部 CT では右鎖骨上窩に 15 × 12㎜大のリンパ節を集簇して認め，リンパ節は中心部壊死があり，周囲に ring 状の造影効果を認めた．（Fig. 4a）肺野条件では左肺尖部に浸潤影を認め，小粒状構造や小結節も認めたため肺結核症が示唆された．（Fig. 4b）

Fig. 1　The swelling of lymph node at her right supraclavicular fossa.
We felt the elastic hard mass at her right supraclavicular fossa.

Table 1　The laboratory findings
We found ESR and CRP increasedin laboratory date. QFT and tuberculin reaction was positive.

白血球	4330 /μl
好中球	73.4%
リンパ球	18.7%
単球	5.5%
好酸球	0.6%
好塩基球	0.0%
赤血球	441万 /μl
Hb	13.3 g/dl
Ht	39 %
血小板	25.0万 / μ l

クォンティフェロン検査	陽性
ツベルクリン反応検査	強陽性

TP	7.7 g/dl
Alb	4.3 g/dl
T-Bli	0.9 mg/dl
D-Bil	0.3 mg/dl
AST	26 IU/l
ALT	13 IU/l
LDH	155 IU/l
γGTP	36 IU/l
BUN	17 mg/dl
Cre	0.67 mg/dl
UA	5.5 mg/dl
Na	135 mEq/l
K	4.2 mEq/l
Cl	97 mEq/l
赤沈	32/53 mm
CRP	1.08 mg/dl

穿刺吸引細胞診：右鎖骨上窩の腫大リンパ節より穿刺吸引細胞診を行ったが，悪性所見は認められなかった．腫瘤からの吸引穿刺液をチール・ニールセン染色したところ陽性を示し，穿刺液の PCR は結核菌で陽性，非定型好酸菌で陰性，穿刺液の結核菌培養は陰性であった．

上部消化管内視鏡検査・気管支鏡検査：胃液・喀痰培養・肺胞洗浄液の培養はいずれも陰性で，排菌は認められなかった．

診　断：以上の結果から，肺結核症による頸部結核性リンパ節炎の診断となった．

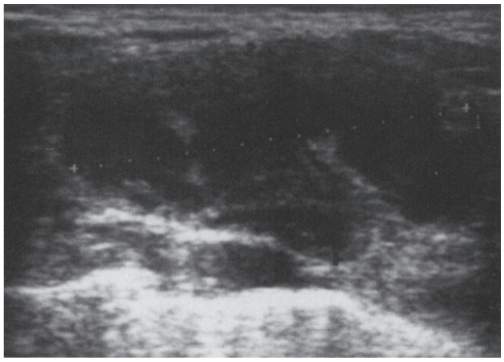

Fig. 2　The echography findings.
The echography showed low echoic mass (28.4 × 16.1mm) in left side of her neck.

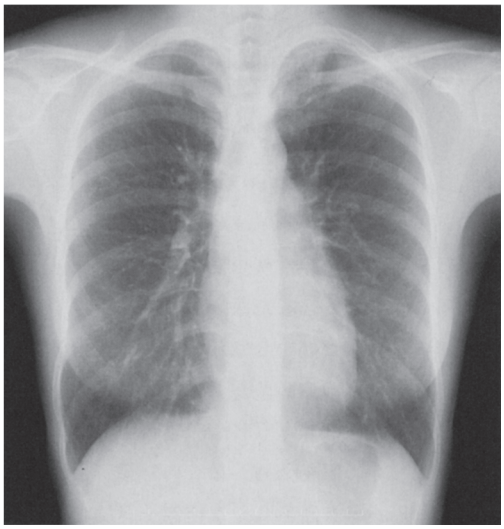

Fig. 3　The chest X-ray
The chest X-ray showed left apical pulmonary tuberculosis.

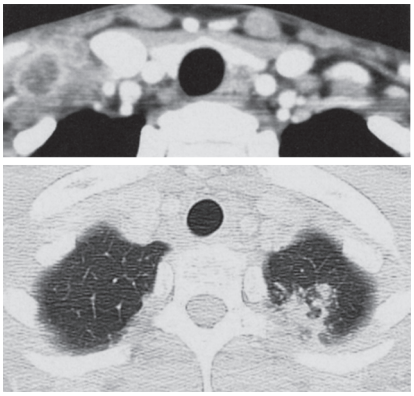

Fig. 4　a : The computed tomography scan (neck) The computed tomography scan showed swelling of ring-enhanced lymph nodes (15 × 12mm).
b : The computed tomography scan (chest) The computed tomography scan showed left apical pulmonary tuberculosis.

治療経過：結核病棟のある他院にて入院の上，肺結核症の標準的な治療である，イソニアジド（INH），エタンブトール（EB），リファンピシン（RFP），ピラジナミド（PZA）の４剤併用で治療を開始し，２ヶ月後よりPZAは中止し，３剤併用で６ヶ月間の抗結核薬投与を行った．現在，頸部リンパ節は縮小しており，臨床実習にも復帰している．胸部レントゲン写真では左肺尖部の浸潤影が改善し，頸部リンパ節も縮小しており，これまでに再燃を認めていない．

考　　察

頸部結核性リンパ節炎は，多くが肺結核症に続発し発症するが，肺外結核症として発症する場合もある．その頻度は結核性胸膜炎に次いで２番目に多く，粟粒結核，腸結核，脊椎結核と続く[1]．そのため頸部結核性リンパ節炎患者が耳鼻咽喉科を初診で受診する可能性は比較的高いものと考えられる．

結核性リンパ節炎の診断基準は1975年にCantrelが発表しており，①頸部腫瘤，②ツベルクリン反応陽性，③病理組織にて乾酪性肉芽腫の存在を証明，④生検材料で結核菌の証明，⑤生検材料から培養で結核菌の証明，⑥抗結核薬による化学療法に反応するといった６項目中３項目を満たすと確定診断となる[2]．本症例では①頸部腫瘤，②ツベルクリン反応陽性，④生検材料で結核菌の証明，⑥抗結核薬による化学療法に反応する点の４項目を認めており，頸部結核性リンパ節炎の診断で矛盾しないものと考えられる．しかし，現在は結核菌PCR検査やクォンティフェロンといった診断率の高い検査が確立されてきており，こうした検査所見や臨床症状も併せて総合的に診断していくことが必要とされる．我々も本症例の診断については，結核菌PCRで陽性，クォンティフェロンも陽性であったことから上記診断と確定した．

頸部結核性リンパ節炎の治療は肺結核症の治療に準じて行われ，RFP，INH，PZA，ストレプトマイシン（SM）またはEBの４剤で治療後，RFP，INH，EBで４ヶ月治療する初期強力短期療法が推奨されている．PZAによる薬剤性肝炎などの副作用のより使用できない場合に限って，RFP，INH，SM（もしくはEB）で６ヶ月間治療した後にRFP，INH，EBで３ヵ月間治療する方法が推奨される[3]．本症例では副作用は認めず，６ヵ月間の治療が完遂された．

本症例は臨床実習中の医学生であったが，医療従事者は職場での感染リスクが高く，感染率が高いとされる．看護師と同年齢の女性の結核罹患率の相対危険率は4.3であり，看護師はより感染のリスクが高いことが報告されている[4]．また，看護師の結核患者の８割が職業起因であるという報告もあり[4]，職場で感染するリスクは大変高いと考えられる．

結核菌を排菌している患者の発生が確認された場合，接触者健診を行う必要がある．厚生労働科学研究所では結核の接触者健康診断の手引きとして，Fig. 5のようなガイドラインを製作している[5]．本症例では喀痰好酸菌の排菌を認めず，肺の空洞病変や喀痰培養も陰性であったことから，接触者健診は施行していない．しかし，必要となった場合では，医学生は各科をローテートしながら

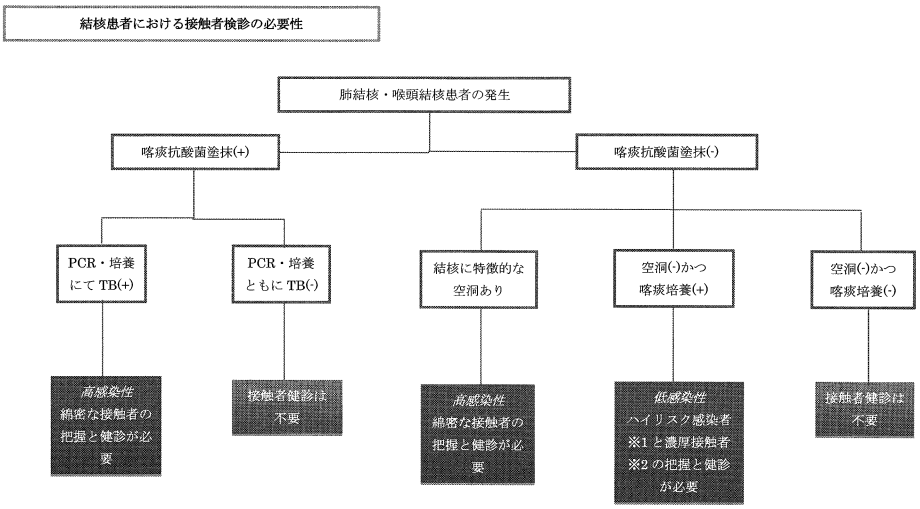

Fig. 5　The algorithm of contact tracing in tuberculous patients.
(Health and Labour Sciences Research: The guideline of contact tracing in tuberculous patients based on Infectious Disease Law. 2010/6)

実習しており，院内の広範囲にわたって健診を行う必要が生じるものと考えられる．

結　　語

- 耳鼻咽喉科臨床実習中の医学生に頸部腫瘤が発見され，頸部結核性リンパ節炎の診断であった．
- 自験例は，標準的4剤併用療法にて改善し，現在も治療継続中である．
- 医学生も含めた医療従事者は，結核症の感染のリスクが高く，感染予防に対する意識を高める必要がある．

参　考　文　献

1）青木正和：肺外結核　臨床と研究　84巻4号
2）Cantrell R.W.：Diagnosis and management of tuberculous cervical adenitis. Arch Otoralyngol, 101：53-57, 1975
3）日本結核病学会　治療委員会
4）大森正子ほか：職場の結核の疫学的動向，看護師の結核発病のリスク検討　結核　82（2），2007, 85-93
5）厚生労働科学研究：感染症法に基づく結核の接触者健康診断の手引き　2010. 6

連絡先：平田　結
〒078-8510
北海道旭川市緑が丘東2条1丁目1番1号
旭川医科大学　耳鼻咽喉科・頭形部外科