# 当院の小児扁桃周囲膿瘍症例の臨床的検討

須藤　敏[1)]　梅木　寛[1)]　崎浜教之[1)]　與座朝義[2)]

1）沖縄県立中部病院耳鼻咽喉・頭頸部外科

2）よざ耳鼻咽喉科

## A clinical study of peritonsillar abscess in children

Satoshi SUTO[1)], Hiroshi UMEKI[1)], Noriyuki SAKIHAMA[1)], Tomoyoshi YOZA[2)]

1）Okinawa Chubu Hospital, Okinawa Department of Otolaryngology-Head and Neck Surgery

2）Yoza ENT clinic

Peritonsillar abscess is common in adults but rare in children. We experienced 19 patients of peritonsillar abscess in childhood from 1987 to 2011 in Okinawa Chubu Hospital. The age of the patients was 1 year old to 15 years old. The number of them increased as their age. The chief complainments were sore throat, high fever, dysphagia, and appetite loss. All the patients were admitted and treated with intravenous administration of antibiotics. Among them, 3 patients were treated only with antibiotics, 3 were treated with needle aspiration, and 11 patients had incision and drainage besides antibiotics. Limitted by the ability to cooperate with treatment, children often require different treatment plans.

### は　じ　め　に

扁桃周囲膿瘍の報告例は20代，30代の成人に集中し，小児例は稀である．今回，我々は当院の小児扁桃周囲膿瘍症例を臨床的に検討したので報告する．

### 対　　象

1989年より2011年までの22年間に当科にて入院加療を行った扁桃周囲膿瘍440例のうち，1歳～15歳までの小児扁桃周囲膿瘍症例19例（男性12例，女性9例）を対象とした．

### 結　　果

1．年齢分布（Fig. 1）

1，6，7，8，10, 12, 13歳児に1例ずつ認めた．

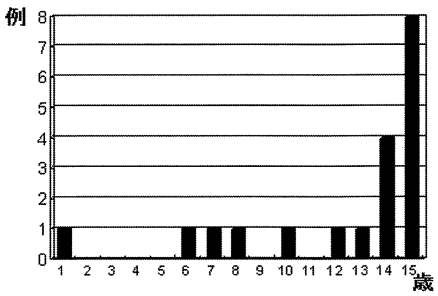


Fig. 1　Distribution of Age with peritonsillar abscess

14歳児では4例，15歳児は8例であった．症例は年齢と共に増加傾向であり，14歳児以上では12例で，全体の約60％を占めていた．

### 2．主　訴

咽頭痛を18例（98％），発熱（38.5度以上）を15例（79％），嚥下時痛を14例（74％），経口摂取不良を9例（47％）に認めた．

### 3．罹患側

右側10例，左側7例，両側2例であった．

### 4．身体もしくは臨床所見

開口障害13例（68％），口蓋垂の偏移11例（58％），頸部リンパ節腫脹10例（53％），含み声8例（42％）に認めた．（重複あり）

### 5．治療法別による検討（Fig. 2）

症例を治療内容別に3群，すなわち，保存治療群（3例）と，穿刺のみ施行した穿刺群（3例），切開排膿を施行した切開排膿群（11例）に分け比較検討した．（Fig. 3）．

上記3群を比較すると平均年齢はそれぞれ10歳，13歳，13歳であった．平均入院期間は6.5日，6日，9日であり，差は認めなかった．処置時の麻酔法は，穿刺群は比較的年長者が多かったため，3例とも局所麻酔下に行った．切開群では1歳，7歳の2症例は全身麻酔下に切開排膿を行ったが，他の9例は14歳以上であり，処置の際に協力が得られたため，局所麻酔下に施行した．処置時の合併症は，切開群で1例，迷走神経反射による気分不良を訴えた他は大きな合併症は認めなかった．

口腔咽頭の診察上，協力の得ずらい，10歳以下の5症例の診断と臨床経過を示す．（Fig. 3）年齢分布は1，6，7，8，10歳であった．治療内容では，2例で全麻下に切開排膿術を施行し，3例は保存的治療のみであった．

身体所見では，1歳児症例は口腔咽頭の観察が十分にできなかったが，頸部リンパ節腫脹のみを認め，造影CTで扁桃周囲膿瘍の診断を得ることができた．他の3例は口腔内の視診により扁桃周囲膿瘍を疑い，このうち2例は造影CTにて診断を確定することができた．残りの1例は，口腔咽頭の視診は不十分であったが，軽度の軟口蓋の腫脹を認めたため，造影CTを施行したところ，両側の扁桃周囲膿瘍を確認できた．従って，口腔咽頭の観察が困難な小児症例においては，造影CTは診断に有用であったと考えられた．

| 治療法 | 例 | 平均年齢（歳） | 平均入院期間（日） | 処置時麻酔 | 治療時合併症 |
|---|---|---|---|---|---|
| 保存治療群 | 5 | 10 (6～14) | 6.5 (3～15) | | |
| 穿刺群 | 3 | 13 (13) | 6 (4～7) | 局麻 3<br>全麻 0 | |
| 切開排膿群 | 11 | 13 (1～15) | 9 (5～29) | 局麻 9<br>全麻 2 | 1例（迷走神経反射） |

Fig. 2　Clinical features of the patients devided by the treatment

| 年齢（歳） | 部位 | 処置 | 所見 | CT | 抗菌薬 | 培養 |
|---|---|---|---|---|---|---|
| 1 | 右 | 切開（全麻） | 頸部リンパ節腫脹 | (+) | CTX CLDM | (-) |
| 6 | 左 | なし | 口蓋垂偏位 | (-) | CTX CLDM | Strept. pyogenes |
| 7 | 両側 | 切開（全麻） | 軟口蓋腫脹 | (+) | CTX CLDM | Strept. pyogenes |
| 8 | 右 | なし | 口蓋垂偏位 | (+) | ABPC | (-) |
| 10 | 左 | なし | 口蓋垂偏位 | (+) | CTX CLDM | (-) |

Fig. 3　Clinical features of the five cases under 10-year-old

膿培養
8例/14例(57 %)
好気性菌6株
Streptococcus属　(4例)
Streptococcus pyogenes 2例
Streptococcus group A 1例
Streptococcus α haemolytic 1例
Haemophilus属　(2例)
Haemophilus influenzae 1例
Haemophilus parainfluenzae 1例
嫌気性菌3株
嫌気性グラム陰性桿菌 2例
Fusobacterium necrophporum　1例

血液培養
14例 9例提出、すべて培養されず

Fig. 4　The result of pus cultures and blood cultures

### 6．培養結果（Fig. 4）

膿，もしくは咽頭培養検査は19例中14例提出され，そのうち8例で菌培養が可能であった．好気性菌ではA群β溶血性連鎖球菌を含む連鎖球菌属が6株，嫌気性菌は嫌気性グラム陰性桿菌を含む3株が同定された．血液培養は19例中14例施行したが，培養陽性は認めなかった．

### 7．抗菌薬

抗菌薬は，当院の細菌検査室のサーベイランスの結果を踏まえ，感染症内科，小児科とカンファレンスの上，急性扁桃炎の起炎菌を想定し，さらに膿瘍が明らかな場合は嫌気性菌をターゲットにして決定していた．抗菌薬の使用量は，敗血症に準じた量を静注して用いた．2006年まではペニシリン系抗菌薬（ABPC, SBT/ABPC）単剤であったが，2006年以降は，耐性菌や嫌気性菌の可能性を考慮し，主にペニシリン系もしくは第3世代セフェム系抗菌薬にクリンダマイシンを加えて治療していた．結果として，ABPCを9例，SBT/ABPCを6例，CTXとCLDMを併用したものが6例，ABPCにCLDMを併用したもの，SBT/ABPCにCLDMを併用したものがそれぞれ1例ずつであった．

## 考　　察

### 1．疫学的考察

扁桃周囲膿瘍は青壮年に多く，小児例は稀といわれている．当院における1987年より2011年までの扁桃周囲膿瘍症例は，全年齢では440例で，このうち15歳以下の小児例は19例で約4.3％であった．とくに10歳以下は5例のみで約1.1％にすぎなかった．これは佃らの報告同様であり，やはり小児症例の頻度は少なかった．とくに乳幼児に扁桃周囲膿瘍症例が少ない理由としては，以前より，扁桃上窩及び陰窩が直立しているため感染巣となりにくいこと，扁桃被膜が厚いため炎症が周囲へ波及しにくいこと等が考えられているが，組織学的に検討されているかは不明である．[1,2] また，急性扁桃炎は小児によくみられる疾患であるが，その多くはウイルス感染とされており，細菌感染の頻度が低いことも，扁桃周囲膿瘍が少ない理由と考えられている．[3]

### 2．治　療

扁桃周囲膿瘍症例は細菌感染症であることと，膿瘍を形成していることから，強力な抗菌薬静注と，治療効果が不十分な場合は外科的処置が行われている．

茂木らの報告では[5]，扁桃周囲膿瘍の検出菌はβ-streptococcusが最多で18％にみられ，好気性菌ではS. aureus，H. parainfuluenzaeの順であり，嫌気性菌はBacteroides，Fusobacterium species，Peptococcus speciesをはじめとし，33％にみられたと述べている．岸本らの報告では[6]，扁桃周囲膿瘍の検出菌はS. pyogenesが最多で19.4％，嫌気性菌も19.6％にみられたという．Weinbergらの小児例に限定した報告では[8]，Group A β-hemolytic streptococcus，S.viridansが最多でそれぞれ約30％であった．扁桃周囲膿瘍の初期においてS. pyogenesが多く検出され，嫌気性菌は咽頭痛発現後1週間以上経過した症例に検出される傾向があるという報告[6]もあり，治療においては，まず，S. pyogenesを念頭において抗菌薬を選択すべきと，佃らは述べている．当院の結果でも，溶連菌を中心に検出されており，これら他施設の意見を支持するものであった．また，金沢は急性扁桃炎の主な起因菌に加えて，嫌気性菌をカバーした抗菌薬の点滴静注が必須であり，モノバクタム系抗菌薬に加えて，臨床経過から嫌気性感染症と判断した場合は，クリンダマイシンを併用することが多いと述べている[9]．当院においても，ペニシリン系抗菌薬のみ，もしくは嫌気性菌の関与が強いと判断した場合は，ペニシリン系抗菌薬もしくは第三セフェム系抗菌薬にクリンダマイシンを加えて静注している．

外科的な排膿処置としては穿刺，切開，即時扁桃摘出術が挙げられるが，それぞれメリット，デメリットがあるため，最適な治療法については以前より議論されてきた．[1,2,9] 穿刺は侵襲は少な

いものの，不十分な処置となる可能性もあり，膿の再貯留により，再度施行する必要がある場合があること，一方，切開は，穿刺よりもより確実に排膿できるメリットがあるが，穿刺より侵襲が大きいため，協力が得ずらい乳幼児に対しては，施行が困難であること，さらに即時扁摘については，膿瘍の再発の可能性は低くなるが，扁桃周囲膿瘍の再発例は多くはないため，扁桃摘出術を施行する症例は限定されるべきとする報告もある．[10, 11] 具体的には，金沢は局所麻酔下の穿刺[9]を，北西らは全身麻酔下の穿刺，切開[2]を，茂木らは即時扁摘を薦めている．[5] 海外の報告では，患者の年齢，診察の協力の程度，合併症，扁桃炎，扁桃周囲膿瘍の既往，睡眠時無呼吸の有無などを考慮して，治療方針を決定すべきと述べている[12]．我々も同様に考えており，既往歴を詳細に聴取した上で，患者の全身状態，年齢，診察時の協力の程度を鑑み，治療方針を決定している．そして，協力が得ずらい乳幼児例においては，外科的処置を行う場合は，安全な処置のために全身麻酔を行い，切開排膿術を行うことが適切と考えている．

## ま　と　め

1．当院における小児扁桃周囲膿瘍症例を検討した．
2．小児例の頻度は少なく，当院の全症例440例中19例で，約4.3％であった．
3．乳幼児及び，両側膿瘍例では造影CTが診断に有用であった．
4．膿培養では好気性菌が6例に，嫌気性菌が3例に検出された．

## 参　考　文　献


1）佃朋子，工藤典代：小児扁桃周囲膿瘍の臨床的検討．小児耳鼻，vol 19, No2, 23-27, 1998
2）北西剛，池田享史，中嶋大介：小児扁桃周囲膿瘍2例，耳鼻臨床 95：9；939-943, 2002
3）林田道昭：扁桃炎，扁桃周囲膿瘍，咽後膿瘍：今日の小児治療指針大11版，矢田純一，柳沢正義，山口規容子，医学書院，273-275, 1997
4）植山朋代，鈴木正志，重見英男ら：当科における扁桃周囲膿瘍の検討．日本耳鼻咽喉科感染症研究会会誌：16, 117-120
5）茂木五郎，分藤準一：扁桃周囲膿瘍，JOHNS 12：925-930, 1996
6）岸本厚，酒井正喜，森　淳ほか：扁桃炎の臨床細菌学，口咽科 7：265-272, 1995
7）Nili Segal, sabri El-Saied, Max Puterman：Peritonsillar abscess in children in the southern district of Israel. Int J Pediatr Otorhinolaryngol 73：1148-1150, 2009
8）Weinberg E, Brodsky L, Stanievich J, et al：Needle aspiration of peritonsillar abscess in children, Arch Otolaryngol Head Neck Surg 119：162-172, 1993
9）金沢英哲　扁桃周囲膿瘍：小児耳鼻咽喉科診療指針．日本小児耳鼻咽喉科学会編，259-264　金原書店　東京
10）矢野純，沖田　渉：扁桃周囲膿瘍の治療について―切開と穿刺の比較―．日耳鼻 96：219-224, 1993
11）飯田覚，村田清高，玉木克彦，他：扁桃周囲膿瘍―近畿大学医学部耳鼻咽喉科13年間の統計―．耳鼻臨床 82：1101-1107, 1989
12）Scott Schraff, Johnathan D. McGinn, Craig S. Derkay, Peritonsillar abscess in children：a 10-year review of diagnosis and management. Int. J. Pediatr. Otorhinolaryngology. 57（2001）213-218



連絡先：須藤　敏
〒904-2243
沖縄県うるま市宮里281
沖縄県立中部病院耳鼻咽喉・頭頸部外科
TEL 098-973-4111　　FAX 098-974-5165