内耳奇形に伴う髄液漏出のため反復性髄膜炎を認めた一例

小山貴久　片岡祐子　大道亮太郎　西崎和則
岡山大学大学院　医歯薬総合研究科　耳鼻咽喉・頭頸部外科学

A case of recurrent meningitis with gusher associated with the inner ear mulfomation

Takahisa KOYAMA, Yuko KATAOKA, Ryoutarou, OMICHI, Kazunori NISIZAKI
Department of Otolaryngology-Head and Neck Surgery, Okayama University Graduate School of Medicine, Dentistry, and Pharmaceutical Sciences

We report a case of recurrent meningitis with gusher associated with the inner ear mulfomation. In addition congential or acquired of stapes mulfomation, CSF gusher occurred result of having failed vestibular window by extend inflammation and long term pressure.The paitents have not demonstrated meningitis recurrence postperatively.

はじめに

内耳奇形に合併する脳脊髄液の漏出は，内耳道底の隔壁欠損によりくも膜下腔と内耳の外リンパ液が広く交通しているために生じる．人工内耳埋め込み術やアブミ骨手術で内耳開窓を行った際に，脳脊髄液が噴出する gusher と称される例，髄膜炎や髄液圧の上昇などに伴って脳脊髄液漏出を引き起こす例がみられる．後者の症例では，アブミ骨底板部分に瘻孔や菲薄化が存在し，前庭窓から髄液の漏出を起こすことが多いとの報告がされている．

今回我々は，内耳奇形に伴う髄液漏出のために遷延化する反復性細菌性髄膜炎を呈した1症例を経験したので，文献的考察を加えて報告する．

症例提示

症　例：16歳 男性

主　訴：頭痛，嘔吐，意識障害

現病歴：幼少期より右高度感音難聴あり，特に精査は行われていなかった．平成X年4月10日意識障害にて救急搬送され，細菌性髄膜炎の診断で前医神経内科にて Ceftriaxone（CTRX）2g/day 投与のもと ICU 入院加療となった．頭痛，嘔吐は改善したが，CRP 陰転化せず，CT で中耳陰影，内耳奇形を疑われ原因精査目的に平成X年5月22日当院に紹介となった．

既往歴：12歳時に細菌性髄膜炎の診断で入院歴あり

家族歴：特記すべきことなし

初診時所見：右鼓膜は膨隆し軽度混濁しているが，発赤は認められなかった．左鼓膜は正常．純音聴力検査では右は聾で左は正常範囲内であった

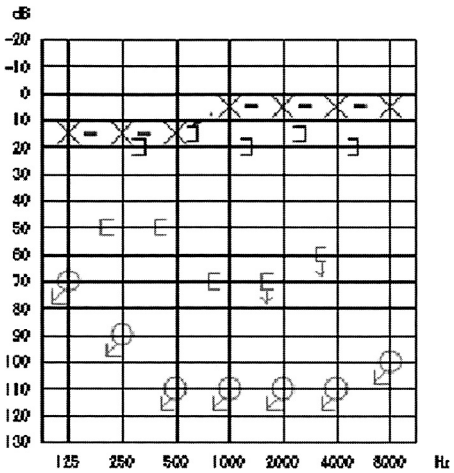

Fig. 1　pure tone audiometry at the first visit to a doctor

(Fig. 1)．また右耳管咽頭口より透明な液体の流出が認められた．側頭骨 CT では右鼓室内，乳突腔内に貯留液様の軟部陰影を認めた．右蝸牛低形成であり，蝸牛と前庭は癒合しており，内耳道底の隔壁の欠損が疑われた（Fig. 2）．半規管は形成不全を認めた．左耳は外耳，中耳，内耳に異常を認めなかった．

以上より内耳奇形（Incomplete partition type Ⅰ）に伴う髄液漏出による細菌性髄膜炎と診断した．髄液からは *Streptococcus pneumoniae* が検出された．平成 X 年 5 月 24 日内耳窓閉鎖術を施行した．

手術所見：右耳介後部切開を行い，外耳道鼓膜弁を挙上，上鼓室削開を加えつつ鼓室内を明視下においた．アブミ骨底板周囲より拍動性に液漏出

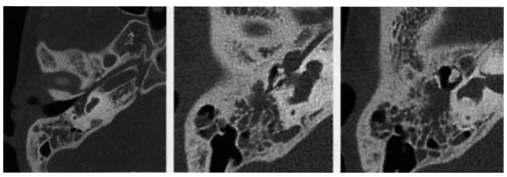

a　　b　　c

Fig. 2　temporal bone
CT：axial section

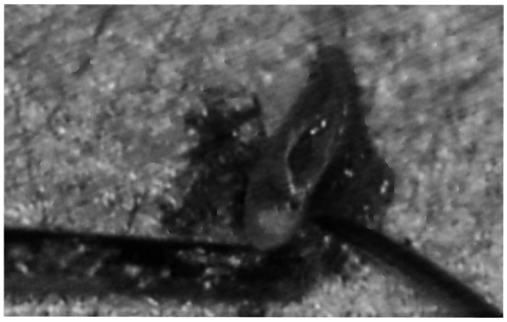

Fig. 3　removed stapes

(gusher) 認めた．操作野，視野を確保するためにキヌタ骨を摘出し，次いでアブミ骨を摘出した．アブミ骨底板中心部分の欠損を認め，欠損部は粘膜で覆われていた．(Fig. 3)

耳介軟骨をアブミ骨底板の大きさに合わせトリミングし，卵円窓から挿入したが，gusher の停止は認められなかったため次いで軟部組織，再度軟骨片を挿入，側頭筋膜片と多層充填を行った所，この時点で gusher は停止が確認できた．バルサルバを施行しても液漏出は認められなかったため，フィブリン糊を散布し固定した．皮下縫合，皮膚接着し，手術を終了した．

術後 4 日目より耳内は乾燥，耳管咽頭口からの髄液漏出所見は認められなかった．また CRP は陰性化し，経過良好のため当科外来にて経過観察としている．術後 3 ヶ月経過した現在の所，gusher，髄膜炎の再発は認めていない．

考　　察

内耳奇形を有する症例では，内耳からの脳脊髄液漏出を認めることがあり，特に内耳を開窓したときに脳脊髄液が流出する現象は gusher と呼ばれている[1) 2)]．内耳の外リンパは蝸牛小管を介してくも膜下腔と交通している．通常脳脊髄液は 70 ～ 180 ㎜Hg の髄液圧を有しているが，くも膜下腔と蝸牛をつなぐ蝸牛小管は細いため，髄液圧を外リンパ腔に直接伝えるには抵抗が高い．このため内耳の外リンパ腔の圧は低く保たれており，内耳開窓によって脳脊髄液が流出することはほと

んど認められない．gusherは，内耳奇形によりくも膜下腔と外リンパとが内耳道を経由して広く交通し，内耳内に脳脊髄液が満たされていることが原因で生じると考えられている．

内耳奇形の分類に関しては種々の分類が報告されている．Ormerodの分類，Schuknechtの分類，Jackler・Luxford・House[10]の分類などが頻用される．さらにJackler・Luxford・Houseの内耳奇形分類をもとに，Sennaroglu・saatci[7]らは蝸牛の奇形に関してMondini奇形[9]を最も軽度の奇形と定義し5つに分類している．Mondini奇形は拡大した前庭と正常な1.5回転のみの蝸牛と定義されており，これをIncomplete partition type Ⅱと同義とした．前庭・半規管と蝸牛がはっきりと分かれ，ともにある程度形成されるが，蝸牛において基底回転と上方回転の輪郭はあるが，各々の隔壁や蝸牛軸がCT上観察できないものをIncomplete partition type Ⅰとしており，本症例と画像所見上合致している．次にCommon cavityは蝸牛と前庭の単一嚢胞化を認めるものでCochlear aplasiaは蝸牛の無形成とし，Michel奇形は迷路の完全な無形成と分けた．

側頭骨高解像度CTで，内耳形態異常に内耳道底の欠損もしくは脆弱化している症例にgusherが好発することが知られている（Fig. 4）．内耳奇形例の人工内耳手術では約半数でgusherを来すという報告もみられ，特にcommon cavity例では生じる可能性が高いといわれている．

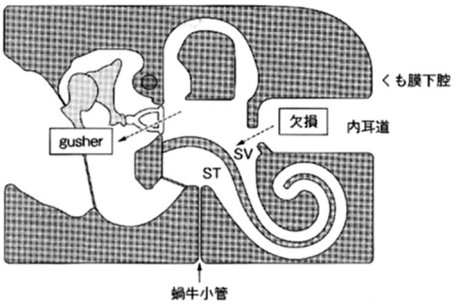

Fig. 4　developmental mechanism of Gusher

一方，内耳奇形例ではアブミ骨底版の発育不全や骨欠損を伴うことが多いということも報告されている[4) 5)]．アブミ骨底板異常はCTでの診断は困難であるが，アブミ骨手術や内耳窓閉鎖術中に容易に診断可能であることから過去に数例報告があり，中でも底板中央部の骨欠損や菲薄化例が多いとされている．アブミ骨底板欠損症例では，通常粘膜上皮により底板部分は膜性に閉鎖されているが，髄液圧の上昇や感染波及に伴い容易に破綻し，髄液の漏出を来すと推測されている．アブミ骨底中心部欠損が先天的なものなのか，後天的に圧負荷や炎症性変化によるものかは定かではなく，議論の余地がある．

内耳からの髄液噴出の発症契機は，前述のように，①人工内耳手術やアブミ骨手術による人為的内耳開窓により生じるものと，②髄膜炎など炎症波及や髄液圧の上昇に伴って，内耳窓が破綻することが原因となるものがある．後者の場合，髄液漏出部位は前庭窓に多く，アブミ骨底板の欠損を伴う症例が多いと報告されている．

本症例では，CT上蝸牛低形成と，蝸牛と前庭の癒合，加えて内耳道の拡大と内耳道底の骨隔壁欠損も確認された．また，術中所見でアブミ骨底板中央部の骨欠損をみとめた．髄液圧の高いくも膜下腔から圧負荷が加わり，感染の波及を契機にアブミ骨底板中心部の骨欠損部の粘膜が破綻した結果，髄液漏を生じたことが示唆される．

ま　と　め

今回は右内耳奇形に伴う髄液漏出のため反復性髄膜炎を認めた一例を経験した．先天性，または後天性のアブミ骨の奇形に加え，長年の髄液圧付加もしくは炎症の波及によって前庭窓が破綻した結果，脳脊髄液の漏出が生じたと考えられる．内耳腔を多層に充填する術式で瘻孔閉鎖を行った結果，髄液漏出所見は認められていない．

参　考　文　献

1）中川 尚志：アブミ骨手術，人工内耳埋め込み術で内耳回窓をした途端，突然透明な液が流出！ Gusher !? どうしたらいい？：耳喉頭頸 83：643-645, 2011

2）Schuknecht HF：perilymphatic gushers and oozers. In：pathology of the ear, 2nd eds. Ed by Schuknecht HF. Lea & Febiger, Philadelphia：174-177 1993

3）岩崎聡：人工内耳の電極が入らない！？：耳喉頭頸 83：663－667, 2011

4）Parisier SC, Birken EA：Recurrent meningitis secondary to idepathic oval window CFS leak. Laryngoscope 85：1503-1515, 1976

5）小田桐恭子，濱田昌史，飯田政弘：成人後に発症した髄膜炎により発見された内耳奇形の2症例：oto Japan 22：148-152, 2012

6）小林俊光：内耳奇形に合併した髄液漏：耳鼻臨床 80：1217-1223, 1987

7）Levent Sennaroglu；Isil Saatci：A New Classification for Cochleovestibular Malformations：Laryngoscope 112：2230-2241, 2002

8）小西将矢：内耳奇形による細菌性髄膜炎をきたした2例：耳鼻臨床 99：531-535, 2006

9）Mondini C：Anatomica surdi nati section. Bononiensi scientarium et atrium institution atque academia commentarii. Bononiae：419-428, 1791.

10）Jackler RK, Luxford WM and House WF：Congenital malformations of the inner ear：a classification based on embryogenesis. Laryngoscope 97：2-14, 1987.

11）Farrior JB and Endicott JN：Congenital mixed deafness：cerebrospinal fluid otorrhea. Ablation of the aqueduct of the cochlea. Laryngoscope 81：684-699, 1971.

12）Shuknecht HF et al：the morphologic basis for perilyphatic gushers and oozers. Adv Oto-Rhino-Laryn-gol 39：1-22, 1988

連絡先：小山貴久
〒700-8558
岡山県岡山市北区鹿田町2－5－1
岡山大学大学院　医歯薬総合研究科
耳鼻咽喉・頭頸部外科学