成人急性喉頭蓋炎に対する喉頭蓋乱切術の有用性について

吉福孝介　大堀純一郎　宮下圭一　黒野祐一
鹿児島大学大学院医歯学総合研究科　先進治療科学専攻感覚器病学聴覚頭頸部疾患学

Usefulness of a scarification for patients with adult acute epiglottitis

Kousuke YOSHIFUKU, Junichirou OHHORI, Keiiti MIYASHITA, Yuichi KURONO.
Kagoshima University, Graduate School of Medical and Dental Sciences, Advanced Therapeutics Course, Field of Sensory Organology, Department of Otolaryngology-Head and Neck Surgery.

Acute epiglottitis is a life-threatening infectious disease. Severe swelling of the epiglottis, arytenoids or aryepiglottic fold results in dyspnea and unless adequate treatment is delivered rapidly, the patient may suffocate. Regardless of its severity, we recommend that patients with epiglottis be admitted to the hospital. We explain the risk of sudden death from airway obstruction and obtained the Informed Consent about emergency airway management such as tracheal intubation,tracheostomy and cricothyrotomy. Treatment for acute epiglottitis is a conservative treatment such as antibiotics therapy and steroid therapy, surgical treatment such as scarification. We summerized the usefulness of scarification for cases of acute epiglottitis.

We reviewed 144 patients (90 males and 54 females ranging in age from 16-85years.) with acute epiglottitis treated at Kagoshima University Hospital. between October, 1999 and March, 2011. The larynx was examined with a laryngeal fiberscope. The severity of epiglottic swelling was classified into 3 stages ; Slight (Stage Ⅰ) , mild (Stage Ⅱ) , and severe swelling (Stage Ⅲ) .

Scarification cases were tend to be prone to fever and inflammatory reaction were improved early. No postoperative clinical course were growing worse in patients who was treated by scarification, so scarification is considered to be a useful technique.

は　じ　め　に

急性喉頭蓋炎は，窒息死に至ることもありうる救急疾患であるものの，感染巣に対する治療により治癒に導ける疾患である．急性喉頭蓋炎の治療法には，抗菌薬療法，ステロイド療法などの保存的な治療と，喉頭蓋乱切術などの外科的加療法などがある．当科では保存的加療と併用し，積極的に喉頭蓋乱切術を施行している．今回当科で入院治療を行った成人急性喉頭蓋炎症例に対して喉頭蓋乱切術の有用性について検討したので，若干の文献的考察をふまえて報告する．

対　　象

対象は1999年10月から2012年3月に当科を受診し，成人急性喉頭蓋炎の診断にて入院加療を施行した127症例である．年齢は15歳から85歳（平均48.9歳）で男性81例，女性46例であった．なお小児例，深頚部膿瘍症例，扁桃周囲膿瘍症例は除外した．当科において喉頭蓋乱切術は，気道の確保ができる状態で施行し，喉頭蓋乱切刃を用いて施行した．おもに喉頭蓋の浮腫または膿瘍形成を疑う症例で，高度の呼吸困難症例に対しては気道確保後に施行した．また，小児例，咽頭反射の強い症例，抗凝固剤内服症例，処置に協力の得られない患者（精神疾患患者など）では施行しなかった．

方法および検討項目

喉頭蓋腫脹の程度は，菊池らの分類[1]に基づいて喉頭ファイバーによる喉頭の所見から3つに分類した．すなわち喉頭蓋の腫脹が舌面のみに認められるものをⅠ期，喉頭蓋の腫脹が舌面から喉頭面に及んでいるものをⅡ期，呼吸困難を伴うものをⅢ期とした．Ⅲ期のなかで症状出現から呼吸困難が生ずるまでの時間が1日未満のものを劇症型とした．

下記項目について検討した．

①増悪因子である糖尿病，危険因子である喉頭蓋のう胞，異物の既往症例における喉頭蓋乱切術施行の割合について

②喉頭蓋炎の病期別における喉頭蓋乱切術施行症例

③喉頭蓋乱切術施行群，未施行群間での検討

1）入院時の血液生化学的所見，入院期間

2）解熱日数

以上の点について比較検討を行った．なお，有意差の統計学的検定は，カイ2乗検定またはt-検定を用い，$p < 0.05$を有意差ありとした．

結　　果

①合併症と喉頭蓋乱切術症例（Fig．1）

糖尿病合併例は，10症例（7.8%），喉頭蓋のう胞8例（6.29%），異物の既往10症例（7.8%）であった．糖尿病合併例では，喉頭蓋乱切術症例が90%であった．

②病期別と喉頭蓋乱切術症例（Fig．2）

Ⅰ期は52症例，Ⅱ期は49症例，Ⅲ期は26症例であり，Ⅰ期症例と比較して，Ⅱ期，Ⅲ期症例では乱切術施行症例が多い傾向であった．

③初診時の血液検査所見と入院期間（Fig．3）

喉頭蓋乱切術施行群は未施行群と比較して白血球数では有意に，CRPは高い傾向であった．入院期間では両群間での有意差は認めなかった．

④解熱日数（Fig．4）

解熱鎮痛剤使用症例において，

酸性フェニル酢酸系：$T_{1/2} = 1.2$,

酸性プロピオン酸系：$T_{1/2} = 1.3$,

非　ピ　リ　ン　系：$T_{1/2} = 2$

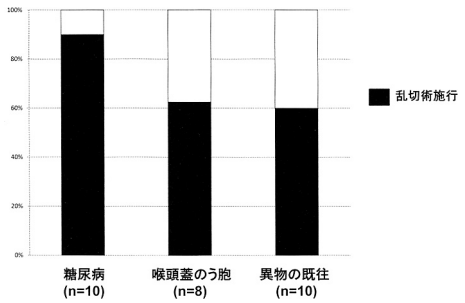

Fig. 1　Complications and patients treated by scarification

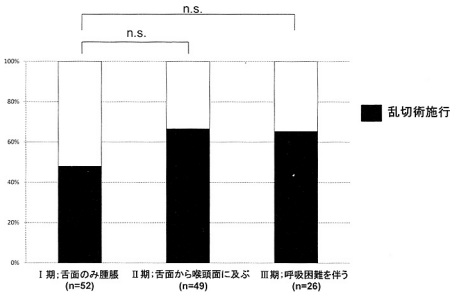

Fig. 2　Patients treated by scarification-Stage classification

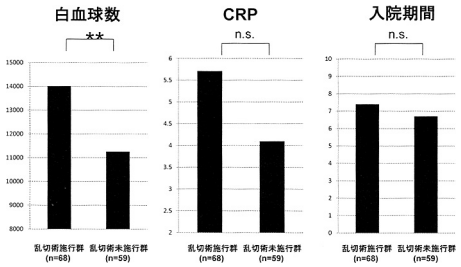

Fig. 3　Blood examination and Length of hospitalization

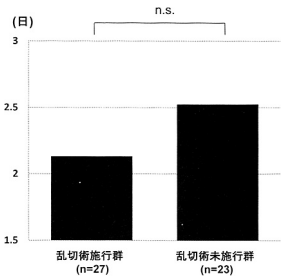

Fig. 4　Antipyretic days

として体内からの排泄時間を算出した．喉頭蓋乱切術施行例は，未施行群と比較して入院後に解熱しやすい傾向であった．

考　　察

喉頭蓋乱切術の方法（Table 1）としては，喉頭蓋乱切刃，フレンケルの喉頭刃，ラリンゴマイクロサージェリー用の両刃メスなどがある．当科で施行している喉頭蓋乱切刃は坐位で経口的に施行するが，問題点としては製造が中止されている．フレンケルの喉頭刃は坐位で経口的に施行するが，問題点としては常備していない施設もあり，ラリンゴマイクロサージェリー用の両刃メスは仰臥位，経口的に施行し，ほとんどの施設にあるが，仰臥位で施行するため気道確保を要する可能性が高いとされている[2]．

Table 1　Method of scarification techniques for acute epiglottis

	体位	侵入経路	問題点
①喉頭蓋乱切刃	坐位	経口	製造中止
②フレンケルの喉頭刃	坐位	経口	常備していない施設もあり
③Laryngo-micro-surgery用の両刃メス	仰臥位	経口	多くの施設にあるが仰臥位で施行するため気道確保を要することがある

喉頭蓋乱切術の適応については，小児では成人と比較して喉頭蓋の周辺組織が疎であり乱切術により炎症の波及が示唆されることもあり適応外とされており，保存的治療の過程で炎症が遷延化し，膿瘍形成まで至った症例が，適応である[2]とされている．当科では，おもに喉頭蓋の浮腫または膿瘍形成を疑う症例を適応として，小児例，咽頭反射の強い症例，抗凝固剤内服症例，処置に協力の得られない患者（精神疾患患者など）では施行しなかった．

当科においては積極的に喉頭蓋乱切術を施行している．喉頭蓋乱切術後の患者さんの感想としては，乱切術施行時の痛みを訴えることが多いものの「少し楽になった来院時よりは良いです．」「発声の改善を認めた．含み声が改善した．呼吸が楽になった．」「咽頭痛が改善した．嚥下時痛が改善した．」「のどの玉がなくなったようだ」など比較的肯定的な感想が多い印象を受けた．

喉頭蓋乱切術に関しては様々な意見がある．急性喉頭蓋炎は，早期に発見し強力な薬物療法を行えば外科的処置は不要となる傾向にあり[3]，外科的な操作により病変を悪化させたり[4]，喉頭蓋喉

頭面におよぶ腫脹をもたらす可能性があり，喉頭蓋乱切術は危険な処置であるとの否定的な報告[5]もある．一方，喉頭蓋乱切術により，喉頭蓋の浮腫部分を切開することで炎症性組織液が排液され，気道閉塞の制御が可能であり[6]，速やかに切開排膿することで治療効果が高まり[7]，膿瘍形成を伴う時には，積極的に切開排膿を行った方がよいとの肯定的な意見[8]もある．今回の検討において喉頭蓋乱切術施行群は，喉頭蓋乱切術未施行群と比べて，より重症であったが，同程度の入院期間であったこと，解熱日数が短い傾向であり，より早期に炎症反応が改善する結果であったこと，さらに術後の臨床経過中に悪化した症例はなかった点から，喉頭蓋乱切術は有用であり，習得すべき手段の一つと考えられた．

ま　と　め

喉頭蓋乱切術は，糖尿病合併例で90％施行されており，喉頭蓋炎Ⅱ，Ⅲ期症例で，より施行されていた．また喉頭蓋乱切術未施行症例と比較して 炎症反応は高かったが，入院期間は同等であり解熱日数が短い傾向であり，より早期に炎症反応が改善する結果であった．術後の臨床経過中に悪化した症例はなかった点などから，喉頭蓋乱切術は有用であると考えられた．

参　考　文　献

1）菊池正弘，西田吉直：急性喉頭蓋炎の病期分類，MB ENT40　p20～24，2004.

2）朝比奈紀彦　外科的治療　MB ENT40　p36～39，2004.

3）平出文久　急性喉頭蓋炎の臨床的検討，日気食会報41，p32～39，1990.

4）鶴田至宏：急性喉頭蓋炎，JOHNS10：p1089～1094，1998.

5）山本英一：成人における喉頭の炎症（主に喉頭蓋炎）.ENTONI：８：p21～26，2001.

6）嶋崎敏樹，須古毅，鈴木正志ほか：当科における急性喉頭蓋炎の臨床的検討．日本耳鼻咽喉科感染症研究会会誌：19（１）：ｐ４～７，2001.

7）橋本循一，橋元裕明，木村元俊ほか：緊急気管切開を要した急性喉頭蓋炎の１症例ならびに同症22例のまとめ．耳鼻咽喉科展望：30：p459～464，1987.

8）飯田実：急性喉頭蓋炎170例の臨床的検討．耳展42　p374～379，1999.

連絡先：吉福孝介
〒890-8544
鹿児島県鹿児島市桜ヶ丘８丁目35－１
鹿児島大学大学院医歯学総合研究科
先進治療科学専攻感覚器病学聴覚頭頸部疾患学
TEL 099-275-5410　　FAX 099-264-8296
E-mail entjm@m.kufm.kagoshima-u.ac.jp