# 当科におけるHIV感染症・AIDS症例の臨床的検討

岡　良和　瀬尾友佳子　武部真理子
山村幸江　吉原俊雄
東京女子医科大学　耳鼻咽喉科教室

## A clinical investigation of HIV/AIDS cases

Yoshikazu OKA, Yukako SEO, Mariko TAKEBE,
Yukie YAMAMURA, Toshio YOSIHARA.
Department of Otolaryngology. Tokyo Women's Medical University

HIV infection is showing an increasing trend every year even within Japan, with a presentation by the AIDS Commission of the Ministry of Health, Labour and Welfare stating that the number of reports on new HIV/AIDS patients for 2011 had reached 1529, confirming over 1000 new reports each year. The number of HIV patients referred to us by the department of infectious diseases, or who seek medical attention for discomfort or swelling in the pharyngolaryngeal or neck area is increasing.

This paper presents an investigative report on cases of otorhinolaryngeal disease and other complications in HIV/AIDS patients treated in this department.

From 2002 until the present, 33 infected patients have visited the outpatient division of this department. The patients were all male, with an age range of 22-53 years (average age 33.4 years).

Typical diseases represented among the patients included oral Candida (three cases), otitis externa (three cases), parotid gland cysts (five cases), patulous Eustachian tube (two cases), herpes zoster (two cases), and Kaposi sarcoma (one case).

HIV-associated salivary gland disease is often seen in the superficial layers of the parotid glands. It presents as painless, soft tumors, which can be bilateral and/or with multiple foci. It is common in Western and African countries, seen in 3-6 percent of HIV patients.

This paper presents an investigation of all cases, along with a report on a recently experienced case of HIV-associated salivary gland disease and Kaposi sarcoma.

## は　じ　め　に

HIV 感染症は国内でも毎年増加傾向にあり，厚生労働省の AIDS 委員会の発表によると 2011 年の HIV 感染者新規報告数 1056 人・AIDS 患者新規報告数 473 人で毎年 1000 件以上の報告を認め，感染の拡大が進んでいる．

当科においても感染症科からの紹介や咽喉頭・頸部違和感，腫脹などで受診する HIV 感染者は増加している．

今回，当科にて経験した HIV 感染症・AIDS 症例の耳鼻咽喉科領域の病変について，検討を加え報告する．

平成 14 年から平成 23 年までに当科外来を訪れた HIV 感染者（Table 1）は 34 名で全てが男性であった．

年齢は 22 歳から 53 歳で平均は 33.4 歳であった．

疾患は耳下腺のう胞 5 例，外耳道炎 4 例，口腔カンジダ症 3 例，帯状疱疹 2 例，Kaposi 肉腫 1 例などであった．

以下に中咽頭 Kaposi 肉腫例と HIV 関連唾液腺疾患の症例を呈示する．

### 症例 1．中咽頭 Kaposi 肉腫

26 歳　男性

**主　訴**：咽頭腫瘤

**現病歴**：半年前からの顔面・前額部の腫脹があり，さらに中咽頭右側に赤色の腫瘤（Fig. 1）を認め

Table 1　Our cases of HIV-infected patient (H14-23)

**当科受診したHIV陽性患者（平成14年～23年）**

| | 年齢 | 診断されたきっかけ | 当科受診時疾患 | 現在 |
|---|---|---|---|---|
| 1 | 51 | 帯状疱疹 | 耳下腺のう胞 | 死亡 |
| 2 | 24 | 不明 | 両側鼻茸 | HAART |
| 3 | 22 | 不明 | 耳下腺のう胞 | HAART |
| 4 | 26 | 中咽頭腫瘍（カポジ肉腫） | 中咽頭腫瘍（カポジ肉腫） | HAART |
| 5 | 26 | 保健所にての検査 | 口腔内カンジダ | HAART |
| 6 | 28 | 保健所にての検査 | ガマ腫 | HAART |
| 7 | 27 | 尖圭コンジローマ | 鼻出血 | HAART |
| 8 | 26 | 不明（他院紹介） | 慢性副鼻腔炎 | HAART |
| 9 | 25 | 保健所にての検査 | アレルギー性鼻炎 | 転院 |
| 10 | 28 | 不明熱 | 溶連菌感染 | HAART |
| 11 | 30 | 頸部疼痛 | 頸部疼痛 | HAART |
| 12 | 29 | 不明（他院紹介） | 慢性扁桃炎 | 転院 |
| 13 | 28 | 他院にてSTD精査 | 耳管開放症 | 経過観察 |
| 14 | 32 | 不明熱 | 突発難聴 | HAART |
| 15 | 27 | 不明（他院紹介） | 外耳道炎 | 転院 |
| 16 | 32 | 不明熱 | 肥厚性鼻炎 | HAART |
| 17 | 31 | 不明熱 | 外耳道炎 | 転院 |
| 18 | 30 | 保健所にての検査 | アレルギー性鼻炎 | 転院 |
| 19 | 32 | 過量服薬による意識障害 | 外耳道炎 | HAART |
| 20 | 32 | アメーバ赤痢、急性扁桃炎 | 急性扁桃炎 | HAART |
| 21 | 30 | 不明（他院紹介） | 帯状疱疹 | HAART |
| 22 | 32 | 保健所にての検査 | 帯状疱疹 | 経過観察 |
| 23 | 35 | 反応性リンパ節 | 反応性リンパ節 | 経過観察 |
| 24 | 38 | 口腔内カンジダ | 三叉神経痛 | HAART |
| 25 | 40 | 保健所にての検査 | 前庭神経炎 | HAART |
| 26 | 34 | 不明（他院紹介） | 急性喉頭炎 | 経過観察 |
| 27 | 40 | アメーバ赤痢 | 耳管開放症 | 転院 |
| 28 | 31 | 不明（他院紹介） | アレルギー性鼻炎 | HAART |
| 29 | 44 | 口腔内カンジダ | 口腔内カンジダ | 転院 |
| 30 | 45 | カリニ肺炎 | 口腔内カンジダ | HAART |
| 31 | 45 | カリニ肺炎 | 外耳道炎 | HAART |
| 32 | 49 | 肺結核 | 耳下腺のう胞 | HAART |
| 33 | 53 | 他院術前検査 | 耳下腺のう胞 | 経過観察 |
| 34 | 36 | 耳下腺のう胞 | 耳下腺のう胞 | 経過観察 |

Fig. 1　pharyngeal finding

られたため当科紹介となった．

**経　過**：同性愛者ということもあり生検の前に血液検査を行い HIV 感染が判明した．CT 所見（Fig. 2）でも右咽頭後壁と舌根の腫瘤を認めた．病理検査にて Kaposi 肉腫と診断された．感染症科で

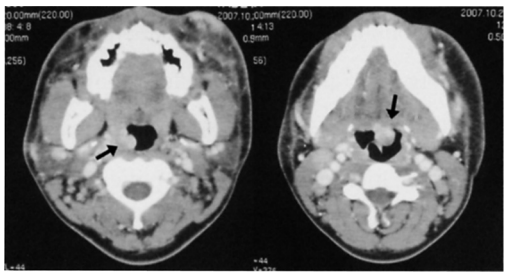

Fig. 2　CT

Fig. 3　pharyngeal finding

HAARTを行い腫瘤縮小を認めている（Fig．3）．現在も加療は継続中である．

Kaposi肉腫はAIDS発症初期に生じることが多い脈管系の悪性腫瘍である[1]．発症原因はヒトヘルペスウィルスの関連が疑われている．

皮膚及び口腔に多くみられ口蓋・歯肉に好発し，暗紫色，暗褐色の平坦ないし結節状腫瘍として認められることが多いとされている．

**症例２：HIV関連唾液腺疾患**

51歳　男性

**主　訴**：両側耳下腺部腫脹

**現病歴**：平成14年３月，HIV感染症の診断．

平成14年６月下旬より両側耳下腺部腫脹自覚．発熱，疼痛は認められなかった．腫脹増悪あり，12月当科紹介受診．

両側にびまん性の耳下腺腫脹を認めた．またCTにて両側耳下腺部に嚢胞病変を認めた（Fig. 4）．FNAにて，class Ⅲ，上皮細胞の異型性は認められず，組織球の集簇が多数みられ，HIV関連唾液腺疾患と診断した．

抗菌薬内服にて腫脹改善を認め，当院感染症科にて引き続き経過観察となった．当科受診３ヵ月後，腋窩リンパ節腫脹認め生検をおこない，バーキットリンパ腫と診断され，HAART，化学療法，放射線療法施行するも平成16年１月に死亡された．

Fig. 4　CT

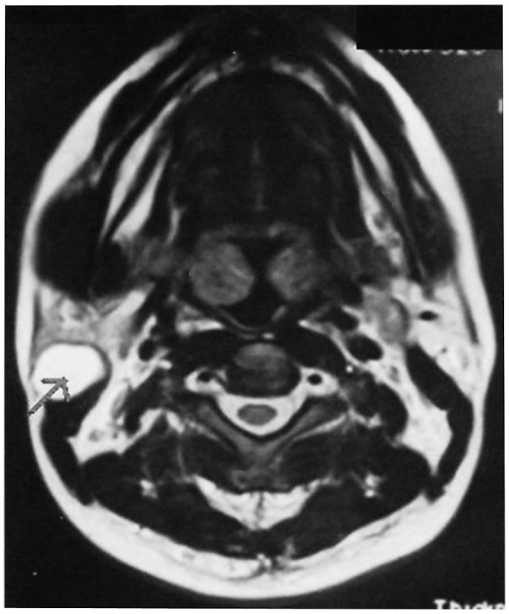

Fig. 5　MRI

**症例３：HIV関連唾液腺疾患**

36歳　男性

**主　訴**：右耳下腺部腫脹

**現病歴**：平成22年９月に右頸部腫脹自覚した．発熱，疼痛は認められなかった同年12月に当院総合診療科に受診し，当科紹介受診となっております．

**初診時所見**：右耳下腺部腫脹に可動性良好な複数のリンパ節様腫瘤触知しました．

MRIで右耳下腺浅層に嚢胞性腫瘤を認める（Fig．5）

HIV感染を疑い血液検査行ったところ，HIV陽性であった．HIV関連唾液腺疾患と考えられ当院感染症科にて経過観察となった．

HIV-related salivary gland disease（HIV関連唾液腺疾患）は，HIV感染者の３～６％に認め

られる[2]良性リンパ上皮嚢胞，もしくは腫瘤である．無痛，軟性の腫瘤を，唾液腺の中でも耳下腺浅葉に多く認める．大半は両側・多発性に生じる疾患で欧米，アフリカ諸国で多くみられる．

その成因は抗HIV加療後に循環血液中のリンパ球数が回復し抗原反応性リンパ球浸潤が生じるためと考えられている[3][4]．

## ま　と　め

当科において経験したHIV感染症・AIDS症例を検討した．

特にKaposi肉腫発症例とHIV関連唾液腺疾患について報告した．

HIV感染症は国内でも毎年増加傾向にあり耳下腺嚢胞を認めた場合，HIV感染も念頭に置き診療にあたる必要がある．

## 参　考　文　献

1）斉藤万寿吉：診断と治療のTopic 皮膚カポジ肉腫．HIV感染症とAIDSの治療２（２）：59-63. 2011

2）Dave SP：The benign lymphoepithelial cyst and a classification system for lymphoepithcytic parotid gland enlargement in the pediatric HIV populatioin. Laryngoscope：117：106-113，2007

3）Patton LL：Changing prevalence of oral manifestations of human immuno-deficiency virus in the era of protease inhibitor therapy. Oral Surg Oral Med Oral Pathol Oral Radiol Endod：89：299-304，2000

4）Hodgson TA：Oral lesions of HIV disease and HAART in industrialized countries. Adv Dent Res：19：57-62，2006

連絡先：岡　良和
〒162-8666
東京都新宿区河田町８番１号
東京女子医科大学　耳鼻咽喉科教室
TEL 03-3353-8111　　FAX 03-5269-7351