妊娠後期に発症した喉頭・肺結核の一例

高橋直樹[1)]　蒔田勇治[2)]　飯沼智久[2)]
長坂　強[1)]　上久保　出[1)]
1）君津中央病院　耳鼻咽喉科
2）千葉大学医学部　耳鼻咽喉科

A case of laryngeal and pulmonary tuberculosis during late pregnancy

Naoki TAKAHASHI[1)], Yuzi MAKITA[2)], Tomohisa IINUMA[2)],
Tsuyoshi NAGASAKA[1)], Izuru KAMIKUBO[1)]
1）Department of Otorhinolaryngology, Kimitsu Chuo Hospital
2）Department of Otorhinolaryngology, Chiba university

We experienced a case of laryngeal tuberculosis (TB) during pregnancy, that needed differentiation from acute epiglottitis.

A 35-year-old woman in 37th week of pregnancy complaining sore throat from a month ago diagnosed as acute tonsillitis and epiglottitis by a ENT practitioner. However she was admitted to our hospital because of severe sore throat and edematous swelling of the epiglottis and arytenoids. We suspected of acute epiglottitis.

Haemophilus infulenzae were detected in bacteriological culture from pharynx.

She received several kinds of antibiotics as well as corticosteroid, but the symptoms did not improve.

Furthermore laryngeal findings gradually changed and showed granulomatous. On day 16 from the admission, acid-fast bacilli were positive in sputum and larynx biopsy specimen (Gaffky 3). She was diagnosed as laryngeal and pulmonary TB and was isolated immediately.

On the next day (day17), she developed labor pains, then had a baby in the natural childbirth. After the delivery, she continued to take the anti-TB drugs (INH RFP EB for 6 months and PZA for 2months) for six months, and gradually improved. Although the infant did not obvious evidence of infection, she received prophylactic treatment with INH.

We should daught TB when ever to treat a patient with severe sore throat. In particular, early diagnosis of TB in pregnant woman is important for the safety of a fetus as well as a mother.

は　じ　め　に

結核は過去の感染症と思われがちであるが，日本の発症件数は減少傾向にあるもののいまだに中蔓延国である．日本では高齢者に多く発生している，しかし妊娠可能年齢である若年者の感染も無視できない状況であり，その対応は母子の安全のために非常に重要である．喉頭結核は肺結核に続発して発症するものがほとんどであり，以前にはありふれた疾患であったが，現在では日常診療ではまれな疾患となってはいる．しかしながら，咽喉頭結核はここ２年では増加傾向を示している．

咽頭痛を訴え耳鼻咽喉科外来を受診する症例は多数おり，その重症例である喉頭蓋炎で入院加療を要する例も多い．症状や所見は比較的典型的で鑑別に迷うことは通常あまりない．

今回，咽頭痛を主訴に喉頭蓋炎との鑑別を要した妊娠中の喉頭肺結核の一例を経験したので，喉頭所見，臨床経過や結核の管理および文献的考察を含めて報告する．

症　　例

初診時妊娠37週の35歳女性．

主　訴：咽頭痛

既往歴：なし，妊娠後の経過は良好．（出産予定日2011年１月12日）明らかな結核患者との接触なし．

職業歴：携帯電話販売受付をしていたが，約１年前の結婚をきっかけに専業主婦となる．

現病歴：１ヶ月前からの咽頭痛あり，近医耳鼻科で右口蓋扁桃に白苔付着を指摘され，抗菌薬等処方うけるも悪化し，喉頭蓋炎をきたしているとのことで2010年12月22日（第１病日）当科紹介受診．

初診時所見：喉頭蓋から披裂部の浮腫性腫脹著明（Fig. 1，Fig. 2）．口蓋扁桃に著変なし，頚部リンパ節腫脹なし，体温36.8℃，白血球6700/ul，CRP 4.81㎎/dl，Alb 2.9g/dlその他血液検査上の異常なし，胸部レントゲン上も明らかな異常は指摘できず（Fig. 1）．急性喉頭蓋炎として入院加療の方針とした．咽頭培養から*Haemophilus influlenzae*が検出された．

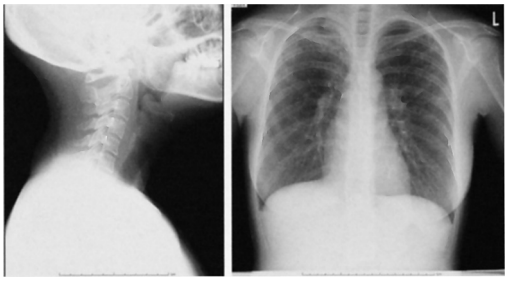

Fig. 1　Neck and chest X-ray on day1st. Swelling of the epiglottis and the arytenoid were observed.

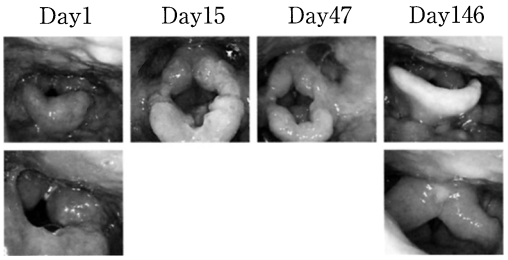

Fig. 2　Endoscopic findings of larynx. The larynx showed edematous (day1) gradually changed to be granulomatous (day15 and 47). After treatment, the larynx showed normal appearance (day146).

入院後経過：抗生剤投与およびヒドロコルチゾン（第１～３病日と10～12病日）の投与を行った．抗生剤はアンピシリン・スルバクタムとクリンダマイシンを７日間（第１～７病日），セフトリアキソンを３日間（第８～10病日），フロモキセフを４日間（第10～13病日），セフェピムを４日間（第13～16病日）いずれも産婦人科医と相談の上妊娠時に投与可能で咽頭培養で検出された*H. influlenzae*に感受性のあるものを選択した．

咽頭痛はわずかに改善し経口摂取もわずかに可能となったが，第10病日ごろより悪化し，喉頭粘膜は浮腫状から経過中次第に肉芽様となっていった．

第16病日に喉頭蓋からの生検組織と喀痰の塗抹検査でガフキー３号で，レントゲン上肺野に陰影あり，喉頭・肺結核の診断にて結核病棟管理と

なった．生検組織の病理検査でも結核菌が証明された．

結核との検査結果が判明した翌日の第17病日に，陣痛が出現し，女児を自然分娩となった．出産は隔離された分娩室で行われ，胎児は直ちに母から隔離された．出産後は，イソニアジド（INH），リファンピシン（RFP），エタンブトール（EB），ピラジナミド（PZA）の4剤を2ヶ月投与し，その後の4ヶ月はINH，RFP，EBの3剤を投与し，合計6ヶ月間抗結核薬の投与を続けた．

咽頭痛は抗結核薬開始後も約1か月は改善せず，産後の痛みよりものどが痛いと訴えていた．喉頭所見は肉芽様から瘢痕様となっていった（Fig. 2）．喀痰からの結核菌が3回検出されず，感染性がないと判断され，第56病日に退院となった．以後外来で経過観察し，約5ヶ月後には喉頭所見は軽快した（Fig. 2）．

胎盤や羊水からは結核菌は検出されなかった．念のため個室管理となったが，児は先天性結核や明らかな感染の所見は無く，抗結核薬（INH）の予防投与を6ヶ月行った．授乳は母が活動性結核であることから禁止とした．現在のところ感染所見や異常所見もなく，発育も良好である．

結核判明後，当院マニュアルに従い感染対策チームへの報告と，保健所への報告を行った．保健所の指導により接触者検診が行われ，スタッフへの明らかな感染は認められていない．また，患者周囲での感染者も認められなかった．

考　　察

結核の診断は疑うことが第一である．言い古された言葉であるが，診断に苦慮した結核患者を経験してあらためてその言葉に重みを感じる．

日本における結核患者数は減少傾向であったが，平成9年に逆転増加となり結核緊急事態宣言が平成11年になされた．その後は再度減少に転じているもののその程度は鈍化している．70歳以上高齢者が半数を超えているが，働き盛り年齢の受診の遅れが問題となっている[1]．

結核の全身症状は発熱，体重減少，食欲低下などがあり，いずれも非特異的である．妊娠女性ではこれらに似た症状がでること，レントゲンは腹部を遮蔽すれば可能とされるが，一般的に躊躇されることから，診断の遅れが出やすい[2, 3]．尚，ツベルクリン反応は妊娠例でも問題なく施行可能である[4]．本例でも初診時に喉頭蓋炎様の所見を呈していたこと，咽頭培養で *H. influlenzae* が検出されたこと，妊娠後期で出産間近であり前医と当院産婦人科などの連絡や薬剤選択および気道確保が必要となった場合の対応に主眼がいってしまったこと，年末年始で検査ができなかったことから，生検や塗抹培養が遅れてしまい，診断の遅れにつながったと考えられる．

紀元前ヒポクラテスは妊娠は結核を軽快させるとした．19世紀になると逆に悪化するとされ中絶が勧められていた．20世紀なかばに妊娠で結核は悪化しないが，出産後に悪化しやすいと結論づけられた[5]．本例でも産後に更に咽頭痛は悪化した．

喉頭結核はかつて肺結核の30％に合併し，肺外結核では腸結核の次に多かった[6, 7]．現在の日本では比較的まれであるが，2010年までの咽喉頭結核の報告数は年間30-40例であったのが，2010年は53例，2011年は57例と増加傾向を示している，一方，結核感染者全体は減少している（Table 1）[1]．男性に多いといわれていたが，咽頭例も含まれると近年は明らかな男女差はない（Table 1）[1]．2007年から2011年まで5年間の咽喉頭結核年齢分布[1]では，30歳台と60～70歳台の二峰性分布を示している（Fig. 3）．症状

Table 1　Annual number of patients with newly diagnosed as tuberculosis in Japan, 2007-2011.

Year	Total TB	Pulmonary TB	Laryngopharyngeal TB (male:female)
2007	25,311	20,264	31(15:16)
2008	24,760	19,780	43(25:18)
2009	24,170	19,278	36(19:17)
2010	23,261	18,735	53(27:26)
2011	22,681	17,969	57(22:35)

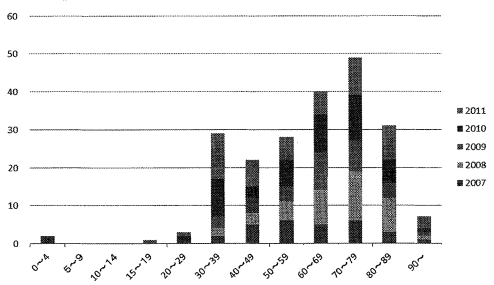

Fig. 3　Age distribution of the patients with pharyngolaryngeal tuberculosis for 5 years, 2007-2011.

は近年は嗄声を主訴にする軽症のものが多く，その他に咽頭痛，咽喉頭異常感，咳嗽，呼吸困難などがある．本例では激しい咽頭痛を訴えており，妊娠後期のため通常の消炎鎮痛薬が使用できず，産婦人科医と相談の上チアラミド塩酸塩を使用したが，疼痛のコントロールは不良であった．しかし結核病変の改善とともに咽頭痛は消失した．咽頭痛の有無は喉頭がんとの鑑別に有用である．しかしながら本例では咽頭痛をきたす代表的疾患である喉頭蓋炎と鑑別を要した．

喉頭結核の診断は菌の直接的証明が確実である，検出されない場合はクォンティフェロン，血液検査，組織検査，画像検査などを参考に総合的判断で診断する．当科では生検組織をそのまま塗抹検査やPCR（polymerase chain reaction）へと提出するようにしている．これにより，本症例でも生検当日に診断でき，翌日の出産時の対応が可能であった．喉頭結核は肉芽腫型，浸潤型，潰瘍型，軟骨膜型に分類され，本症例では初診時は浮腫性の変化がみられた．細菌培養でインフルエンザ菌が検出されており，複合感染のため浮腫をきたしたのかもしれないと推測している．事実抗生剤投与により，次第に肉芽腫型に変化していったこともこれを裏付けるものと思われる．

結核の標準的治療はINHとRFPに初期2ヶ月PZAとEBまたはストレプトマイシン（SM）を使用し全治療期間6ヶ月とするものを第一選択とし，肝機能障害などでPZAが使用できない場合にPZAを使用しない9ヶ月治療を行うものである．妊娠合併例に対してはSMは第8脳神経障害のため禁忌である，INH，RFP，EBは胎盤は通過するが，先天異常の出現率に影響がないとされ[8]，日本結核病学会はINH，RFP，EBの9ヶ月投与を推奨している[9]．RFPはわずかに催奇形性があるとされ，妊娠3か月までは投与を見合わせる．PZAに関しては日本[9]と米国[10]は十分なデーターがないため避けるように勧告しているが，世界保健機関[11]と英国[12]ではPZAを加えた4剤投与を推奨している．

結核は妊娠経過や分娩様式に影響を与えず，母児感染が最大の問題である．その感染様式は胎内感染による先天性結核と水平感染による新生児結核がある．新生児の対応に関して定められたマニュアルはなく，結核感染の可能性が低いと考えられる場合は結核病棟での管理はむしろ禁忌であり[13]，羊水の結核菌検査を確認する．児が陽性ならばINHとRFPで治療する．児が陰性の場合は，母が活動性結核の場合は隔離し，INHの予防投与を行う．母が非活動性の場合は隔離せずINHの予防投与とし，母が治療済みの場合は3か月後にツ反を行い，陰性ならBCGを行うとされる[14]．

授乳に関しては，抗結核薬は少量母乳に移行するが，低濃度なので母乳保育は可能と考えられている[10,13]．

当院は結核病棟を有する地域基幹病院で，2010年には当科で本症例も含め3例の咽喉頭結核を経験しており，結核判明時の対応は比較的問題なく行われたと思われる．幸い病院スタッフや周囲接触者に感染者はでていなが，常に結核を念頭におき，診療を行うことの必要性を再認識した．

稿を終えるにあたり，ご高閲を頂きました千葉大学耳鼻咽喉科学教室，岡本美孝教授に深謝いたします．

文　　献

1）結核予防会：結核の統計2011，結核予防会，2011

2）Carter EJ：Tuberculosis during pregnancy. The Rhode Island experience，1987-1991. Chest，106：1466-1470，1994

3）Doveren RF：Tuberculosis and pregnancy - a provincial study（1990-1996）. Neth J Med，52：100-106，1998

4）Casper GR：Managemant guidelines for M.tuberculosis in pregnancy. Aust NZ J Obstet Gynaecol，35：401-405，1995

5）Hedvall E：Tuberculosis and pregnancy. Acta Med Scand，148：1-18，1953

6）立本圭吾：喉頭結核の3症例．耳鼻臨床，81：563-569，1988

7）平出文久：最近の耳鼻咽喉科領域の結核症．耳喉，49：973-983，1997

8）Snider DE Jr：Treatment of tuberculosis during pregnancy.Am Rev Respir Dis，122：65-79，1980

9）日本結核病学会治療委員会：「結核医療基準」の見直し．結核，77：537-538，2002

10）American Thoracic Society，Center for Disease Control and Prevention，Infectious Diseases Society of America：Treatment of Tuberculosis. Am J Respir Crit Care Med，167：603-661，2003

11）World Health Organizaion：Treatment of tuberculosis guidelines for national programs，3rd ed.pp1-108,World Health Organization，Geneva，2003

12）Joint Tuberculosis Committee of the British Thoracic Society：Chemotherapy and management of tuberculosis in the United Kimgdom.：recommendations 1998. Thorax，53：536-48，1998

13）三木誠：産婦人科感染症診療マニュアル，結核．産科と婦人科．75：1530-1535，2008

14）安ひろみ：結核合併妊婦より出生した新生児13例の検討．日本新生児学会雑誌，38：545-550，2002

連絡先：高橋直樹

〒292-8535

千葉県木更津市桜井1010

君津中央病院　耳鼻咽喉科

TEL 0438-36-1071　FAX 0438-36-3867